This is a digital copy of a book that was preserved for generations on library shelves before it was carefully scanned by Google as part of a project to make the world's books discoverable online.

It has survived long enough for the copyright to expire and the book to enter the public domain. A public domain book is one that was never subject to copyright or whose legal copyright term has expired. Whether a book is in the public domain may vary country to country. Public domain books are our gateways to the past, representing a wealth of history, culture and knowledge that's often difficult to discover.

Marks, notations and other marginalia present in the original volume will appear in this file - a reminder of this book's long journey from the publisher to a library and finally to you.

**Usage guidelines**

Google is proud to partner with libraries to digitize public domain materials and make them widely accessible. Public domain books belong to the public and we are merely their custodians. Nevertheless, this work is expensive, so in order to keep providing this resource, we have taken steps to prevent abuse by commercial parties, including placing technical restrictions on automated querying.

We also ask that you:

+ *Make non-commercial use of the files* We designed Google Book Search for use by individuals, and we request that you use these files for personal, non-commercial purposes.
+ *Refrain from automated querying* Do not send automated queries of any sort to Google's system: If you are conducting research on machine translation, optical character recognition or other areas where access to a large amount of text is helpful, please contact us. We encourage the use of public domain materials for these purposes and may be able to help.
+ *Maintain attribution* The Google "watermark" you see on each file is essential for informing people about this project and helping them find additional materials through Google Book Search. Please do not remove it.
+ *Keep it legal* Whatever your use, remember that you are responsible for ensuring that what you are doing is legal. Do not assume that just because we believe a book is in the public domain for users in the United States, that the work is also in the public domain for users in other countries. Whether a book is still in copyright varies from country to country, and we can't offer guidance on whether any specific use of any specific book is allowed. Please do not assume that a book's appearance in Google Book Search means it can be used in any manner anywhere in the world. Copyright infringement liability can be quite severe.

**About Google Book Search**

Google's mission is to organize the world's information and to make it universally accessible and useful. Google Book Search helps readers discover the world's books while helping authors and publishers reach new audiences. You can search through the full text of this book on the web at `http://books.google.com/`

**A propos de ce livre**

Ceci est une copie numérique d'un ouvrage conservé depuis des générations dans les rayonnages d'une bibliothèque avant d'être numérisé avec précaution par Google dans le cadre d'un projet visant à permettre aux internautes de découvrir l'ensemble du patrimoine littéraire mondial en ligne.

Ce livre étant relativement ancien, il n'est plus protégé par la loi sur les droits d'auteur et appartient à présent au domaine public. L'expression "appartenir au domaine public" signifie que le livre en question n'a jamais été soumis aux droits d'auteur ou que ses droits légaux sont arrivés à expiration. Les conditions requises pour qu'un livre tombe dans le domaine public peuvent varier d'un pays à l'autre. Les livres libres de droit sont autant de liens avec le passé. Ils sont les témoins de la richesse de notre histoire, de notre patrimoine culturel et de la connaissance humaine et sont trop souvent difficilement accessibles au public.

Les notes de bas de page et autres annotations en marge du texte présentes dans le volume original sont reprises dans ce fichier, comme un souvenir du long chemin parcouru par l'ouvrage depuis la maison d'édition en passant par la bibliothèque pour finalement se retrouver entre vos mains.

**Consignes d'utilisation**

Google est fier de travailler en partenariat avec des bibliothèques à la numérisation des ouvrages appartenant au domaine public et de les rendre ainsi accessibles à tous. Ces livres sont en effet la propriété de tous et de toutes et nous sommes tout simplement les gardiens de ce patrimoine. Il s'agit toutefois d'un projet coûteux. Par conséquent et en vue de poursuivre la diffusion de ces ressources inépuisables, nous avons pris les dispositions nécessaires afin de prévenir les éventuels abus auxquels pourraient se livrer des sites marchands tiers, notamment en instaurant des contraintes techniques relatives aux requêtes automatisées.

Nous vous demandons également de:

+ *Ne pas utiliser les fichiers à des fins commerciales* Nous avons conçu le programme Google Recherche de Livres à l'usage des particuliers. Nous vous demandons donc d'utiliser uniquement ces fichiers à des fins personnelles. Ils ne sauraient en effet être employés dans un quelconque but commercial.

+ *Ne pas procéder à des requêtes automatisées* N'envoyez aucune requête automatisée quelle qu'elle soit au système Google. Si vous effectuez des recherches concernant les logiciels de traduction, la reconnaissance optique de caractères ou tout autre domaine nécessitant de disposer d'importantes quantités de texte, n'hésitez pas à nous contacter. Nous encourageons pour la réalisation de ce type de travaux l'utilisation des ouvrages et documents appartenant au domaine public et serions heureux de vous être utile.

+ *Ne pas supprimer l'attribution* Le filigrane Google contenu dans chaque fichier est indispensable pour informer les internautes de notre projet et leur permettre d'accéder à davantage de documents par l'intermédiaire du Programme Google Recherche de Livres. Ne le supprimez en aucun cas.

+ *Rester dans la légalité* Quelle que soit l'utilisation que vous comptez faire des fichiers, n'oubliez pas qu'il est de votre responsabilité de veiller à respecter la loi. Si un ouvrage appartient au domaine public américain, n'en déduisez pas pour autant qu'il en va de même dans les autres pays. La durée légale des droits d'auteur d'un livre varie d'un pays à l'autre. Nous ne sommes donc pas en mesure de répertorier les ouvrages dont l'utilisation est autorisée et ceux dont elle ne l'est pas. Ne croyez pas que le simple fait d'afficher un livre sur Google Recherche de Livres signifie que celui-ci peut être utilisé de quelque façon que ce soit dans le monde entier. La condamnation à laquelle vous vous exposeriez en cas de violation des droits d'auteur peut être sévère.

**À propos du service Google Recherche de Livres**

En favorisant la recherche et l'accès à un nombre croissant de livres disponibles dans de nombreuses langues, dont le français, Google souhaite contribuer à promouvoir la diversité culturelle grâce à Google Recherche de Livres. En effet, le Programme Google Recherche de Livres permet aux internautes de découvrir le patrimoine littéraire mondial, tout en aidant les auteurs et les éditeurs à élargir leur public. Vous pouvez effectuer des recherches en ligne dans le texte intégral de cet ouvrage à l'adresse `http://books.google.com`

LE

# CERVEAU

## SA TOPOGRAPHIE ANATOMIQUE

PAR

LE Dr C. MOREL

PROFESSEUR D'HISTOLOGIE A LA FACULTÉ DE MÉDECINE DE NANCY

Texte et Planches

RADCLIFFE LIBRARY
UNIVERSITY
15 APR
OXFORD

PARIS

BERGER-LEVRAULT ET Cie
*Libraires-Éditeurs*
5, RUE DES BEAUX-ARTS, 5

J. B. BAILLIÈRE ET FILS
*Libraires-Éditeurs*
19, RUE HAUTEFEUILLE, 19

1880

Tous droits réservés

600019835W

PRESS G. 123.
SHELF
No

1655 d. 64.

# LE

# CERVEAU

# LE CERVEAU

## SA TOPOGRAPHIE ANATOMIQUE

PAR

Le Dr C. MOREL

PROFESSEUR D'HISTOLOGIE A LA FACULTÉ DE MÉDECINE DE NANCY

Texte et Planches

RADCLIFFE LIBRARY UNIVERSITY MUSEUM OXFORD 15 APR 80

PARIS

BERGER-LEVRAULT ET Cie
*Libraires-Éditeurs*
5, RUE DES BEAUX-ARTS, 5

J. B. BAILLIÈRE ET FILS
*Libraires-Éditeurs*
19, RUE HAUTEFEUILLE, 19

1880

Tous droits réservés

# PRÉFACE

*L'Atlas que nous publions est destiné à faciliter l'étude de la pathologie cérébrale. Depuis quelques années, les recherches relatives aux localisations fonctionnelles du cerveau ont donné des résultats précieux qu'il faut connaître, et qui intéressent tout aussi bien le médecin praticien que le physiologiste. Si l'étudiant veut tirer profit des lectures et des observations cliniques qui se rapportent aux maladies de cet organe, il lui est indispensable d'en bien connaître la topographie; sans cela, il ne comprendra rien à la description des lésions anatomiques et fonctionnelles qui passeront sous ses yeux, le doute et le dégoût s'empareront de son esprit; et, la paresse aidant, il abandonnera l'étude d'une des parties les plus intéressantes de la pathologie.*

*Les planches, gravées avec le plus grand soin par M. Lévy, sont la reproduction exacte de la photographie d'un hémisphère cérébral traité par l'acide nitrique et desséché. Au moyen de ce procédé, on obtient une masse solide, résistante, qui, tout en diminuant de volume (environ les trois quarts du volume primitif), conserve sa forme normale. Les circonvolutions se dessinent plus nettement que sur le cerveau frais, car en se desséchant elles se séparent les unes des autres, les sillons s'élargissent, et il est plus facile d'en suivre les sinuosités et de se rendre compte de leur parcours et de leurs rapports.*

*Sur un cerveau ainsi durci, on peut, à l'aide du pinceau et des couleurs à l'huile, établir les divisions en lobes et lobules et indiquer aussi la partie correspondant à la localisation de telle ou telle fonction.*

*On peut également tracer de cette manière le siége de telle ou telle lésion que l'on aura constatée dans une autopsie et posséder ainsi un répertoire de faits anatomiques se rapportant aux observations prises pendant la vie sur les malades. Il est utile d'avoir sous la main un cerveau ainsi préparé.*

*Le mode de préparation est des plus simples : on fait un mélange d'acide nitrique ordinaire avec l'eau, dans la proportion d'un cinquième ou d'un dixième et on y plonge le cerveau pendant dix à douze jours dans le mélange au cinquième, et vingt à vingt-cinq jours dans le mélange au dixième. Il faut avoir soin de dépouiller la masse cérébrale de ses enveloppes, afin de faciliter l'imprégnation par l'acide nitrique. Du reste, cette opération est plus facile avant qu'après l'immersion de la pièce dans le liquide. Le cerveau étant suffisamment durci, on le place sur un lit épais d'étoupes recouvert d'un vieux linge et on le laisse exposé à l'air pendant deux mois. Il faut que le desséchement se fasse avec lenteur pour obtenir une masse bien compacte et homogène. Si l'on veut abréger ce dernier temps de l'opération par la chaleur artificielle, la substance cérébrale se fendille, s'écaille, se désagrége et la préparation est perdue. La pièce prend une belle teinte de cire jaune ; mais si elle a été plongée dans une solution qui a déjà servi, elle acquiert une vilaine couleur brun-noirâtre.*

*On peut également avoir recours à un autre procédé de durcissement, qui consiste dans l'emploi successif du chlorure de zinc, de l'alcool et de la glycérine.*

*On commence par enlever avec soin la pie-mère cérébrale, puis on plonge la pièce dans une solution concentrée de chlorure de zinc pendant quarante-huit heures. Ensuite on la place également pendant quarante-huit heures dans l'alcool à 36° ; enfin on l'immerge pendant un mois dans un bain de glycérine.*

*Le mois étant écoulé, on extrait le cerveau et on l'expose à l'air en ayant soin de le placer sur un épais coussin de crin ou d'étoupes recouvert d'un vieux linge, afin que les parties comprimées ne s'aplatissent pas. La pièce conserve sa*

*forme normale, elle acquiert une assez forte consistance et diminue fort peu de volume. Ces préparations paraissent devoir se conserver indéfiniment. Ce procédé de Carlo Giacomini a été communiqué à l'Académie de médecine de Turin le 7 juin 1878 et se trouve reproduit dans la* Revue *de Hayem, tome XIII, fascicule I, page 20, numéro du 15 janvier 1879.*

*M. Beaunis est arrivé au même résultat en employant un mélange d'acide borique et de glycérine dans les proportions suivantes :*

*Solution concentrée d'acide borique, 200 grammes ; glycérine, 1 litre.*

# PLANCHE I

## FACE EXTERNE DE L'HÉMISPHÈRE CÉRÉBRAL

(*Vue d'ensemble*)

# PLANCHE I

## FACE EXTERNE DE L'HÉMISPHÈRE CÉRÉBRAL

(*Vue d'ensemble*)

En examinant cette surface, qui est convexe dans toute son étendue, on remarque qu'elle est divisée incomplétement dans sa moitié antérieure en deux masses superposées par un profond sillon (scissure de Sylvius) qui marche obliquement de haut en bas et d'arrière en avant, et que ces deux grands segments se confondent en arrière pour former à peu près le tiers postérieur de la totalité de l'hémisphère. De nombreux sillons (scissures, fissures, sillons, fossette) et de non moins nombreuses circonvolutions (*gyri*, *meandri*, *processus anteroïdi*, plis cérébraux), qui ont une direction constante, forment, en se groupant d'une façon déterminée, des zones distinctes désignées sous le nom de lobes et lobules cérébraux.

# PLANCHE I

HÉMISPHÈRE DROIT. — FACE EXTERNE.

VUE D'ENSEMBLE.

# PLANCHE II

## FACE INTERNE DE L'HÉMISPHÈRE CÉRÉBRAL

# PLANCHE II

## FACE INTERNE DE L'HÉMISPHÈRE CÉRÉBRAL

Ici on ne rencontre pas des divisions aussi profondes que sur la face externe, mais on retrouve également des groupes de circonvolutions qui représentent aussi des lobes et des lobules. De plus, on aperçoit la coupe verticale et antéro-postérieure du corps calleux et la face interne de la couche optique qui forme la paroi latérale du troisième ventricule.

# PLANCHE II

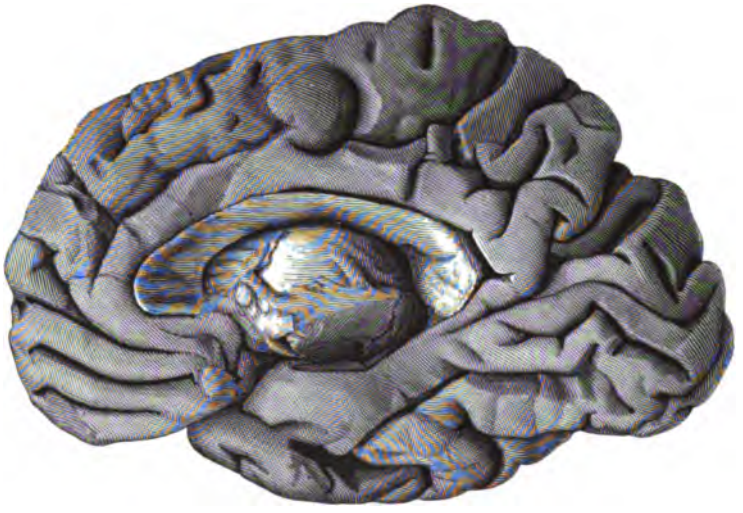

HÉMISPHÈRE DROIT. — FACE INTERNE.

VUE D'ENSEMBLE.

# PLANCHE III

## FACE OU RÉGION INFÉRIEURE DE L'HÉMISPHÈRE CÉRÉBRAL

(*Vue d'ensemble*)

## PLANCHE III

### FACE OU RÉGION INFÉRIEURE DE L'HÉMISPHÈRE CÉRÉBRAL

(*Vue d'ensemble*)

On remarque de ce côté une division analogue à celle que présente la face externe de l'hémisphère. Il y a deux segments nettement séparés l'un de l'autre par l'origine ou portion transversale de la scissure de Sylvius, dont nous connaissons déjà la portion terminale ou ascendante.

# PLANCHE III

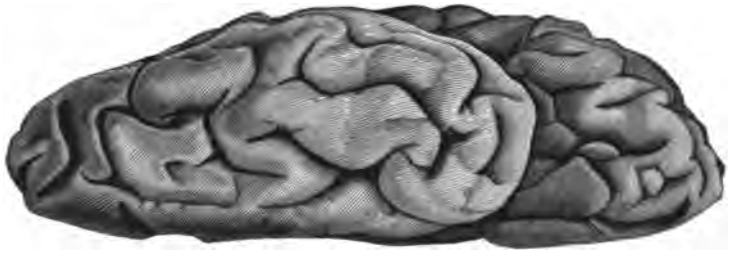

HÉMISPHÈRE DROIT. — FACE INFÉRIEURE.

VUE D'ENSEMBLE.

## PLANCHE IV

### LOBES ET LOBULE DE LA FACE EXTERNE DE L'HÉMISPHÈRE CÉRÉBRAL

L'étendue de chacune de ces divisions est indiquée par une couleur spéciale.

La face externe de l'hémisphère cérébral est assez régulièrement convexe et comprend quatre lobes et un lobule :

1. — Lobe frontal, *bleu*. Limité en haut et en avant par le bord supérieur et l'extrémité antérieure de l'hémisphère, en bas par la scissure de Sylvius, en arrière par la scissure ou sillon de Rolando. Dans le crâne, il occupe toute la région frontale et empiète en arrière sur la région pariétale.

2. — Lobe pariétal, *rouge*. Irrégulièrement quadrilatère, il est borné en haut par la partie correspondante du bord supérieur de l'hémisphère, en bas par la scissure de Sylvius et une ligne fictive qui la prolonge en arrière, en avant par le sillon de Rolando, enfin en arrière par la scissure perpendiculaire externe et son prolongement linéaire fictif en bas.

3. — Lobe occipital, *vert*. Il forme l'extrémité postérieure de l'hémisphère et se trouve logé dans la fosse occipitale supérieure du crâne.

4. — Lobe sphéno-temporal (temporo-sphénoïdal, sphénoïdal, temporal), *jaune*. Oblong et dont le grand diamètre, dirigé obliquement de haut en bas et d'arrière en avant, se rapproche beaucoup plus de l'horizontale que de la verticale. Il est limité en haut et en avant par la scissure de Sylvius, en bas par le bord inférieur de l'hémisphère; en arrière, sa limite est artificielle et tracée par une ligne fictive qui prolonge en bas la scissure perpendiculaire externe. Ce lobe repose dans la fosse latérale moyenne du crâne.

5. — Lobule du corps strié (insula de Reil), *brun*. Formant le fond de la scissure de Sylvius; pour en voir toute la surface, il faut écarter largement les deux lèvres de la fente.

# PLANCHE IV

LOBES ET LOBULES.

FACE EXTERNE DE L'HÉMISPHÈRE DROIT.

## PLANCHE V

### LOBES ET LOBULES DE LA FACE INTERNE DE L'HÉMISPHÈRE

La face interne de l'hémisphère cérébral est plane et renferme quatre lobes et deux lobules :

1. — Lobe frontal, *bleu*. Plus long mais plus étroit que du côté de la face externe, il offre en arrière et en haut un petit renflement qui représente le lobule paracentral; il est circonscrit sur la figure par un trait rouge-cerise. Les limites supérieure et antérieure correspondent au bord supérieur et à l'extrémité antérieure de l'hémisphère; en bas, il est borné par le sinus du corps calleux et en arrière par la scissure perpendiculaire interne.

2. — Lobe pariétal (lobe carré, *præcuneus*, avant-coin), *rouge*. Quadrilatère borné en haut par le bord supérieur de l'hémisphère, en bas par le sinus du corps calleux, en arrière par la scissure perpendiculaire interne, en avant par le sillon fronto-pariétal interne. L'étage inférieur de ce lobe se confond en avant avec la circonvolution frontale inférieure.

3. — Lobe sphénoïdal, *jaune*. Borné en haut par la grande fente de Bichat, en bas par le bord inférieur de l'hémisphère, en avant par la scissure de Sylvius, et en arrière par une ligne fictive verticale correspondant au niveau de la limite postérieure et externe du lobe.

4. — Lobe occipital, *vert*. Les limites postérieure et inférieure sont les mêmes que pour la face externe, la limite antérieure est également située sur la même ligne que celle de la face externe, enfin la limite supérieure est représentée par la scissure perpendiculaire interne. De la partie supérieure et postérieure de ce lobe se détache une petite masse à surface triangulaire que l'on appelle le *cuneus* (coin, lobule occipital interne). Sur la figure, ce lobule est circonscrit par deux lignes rouges qui s'unissent à angle aigu en avant.

5. — Coupe verticale et antéro-postérieure du corps calleux.

6. — Face interne de la couche optique formant la paroi latérale du troisième ventricule.

# PLANCHE V

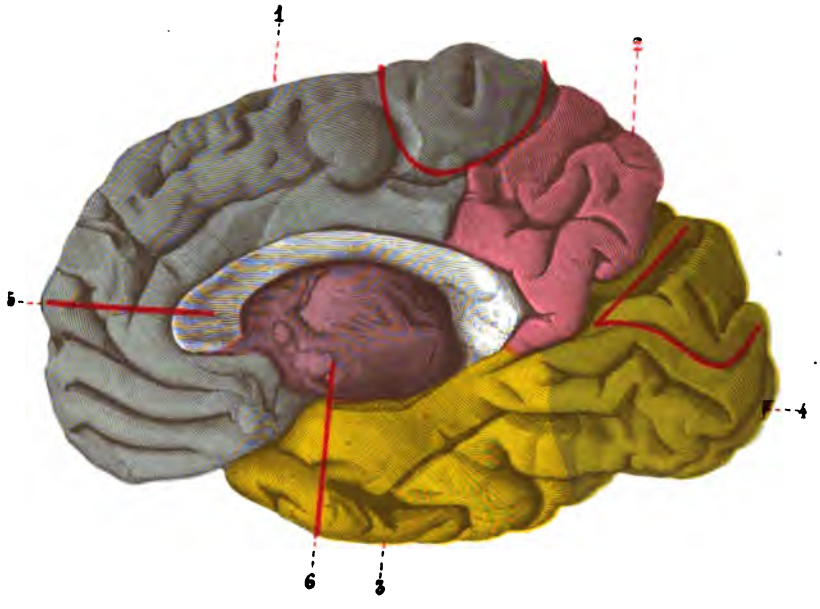


LOBES ET LOBULES.

FACE INTERNE DE L'HÉMISPHÈRE DROIT.

# PLANCHE VI

## LOBES ET LOBULES DE LA FACE INFÉRIEURE DE L'HÉMISPHÈRE

# PLANCHE VI

## LOBES ET LOBULES DE LA FACE INFÉRIEURE DE L'HÉMISPHÈRE.

Sur cette face on aperçoit trois lobes qui sont en allant d'avant en arrière :

1° Le lobe frontal, *bleu*, appelé encore le lobule orbitaire à cause de ses rapports avec la voûte orbitaire sur laquelle il repose. Il est limité sur les côtés et en avant par la ligne des contours de ses deux faces et de son extrémité antérieure, en arrière par l'origine ou portion transversale de la scissure de Sylvius.

2° Le lobe sphénoïdal, *jaune*. Borné en avant par la scissure de Sylvius, de chaque côté par les contours de ses deux faces latérales et en arrière par une ligne fictive placée sur le prolongement de la scissure perpendiculaire externe.

3° Le lobe occipital, *vert*.

# PLANCHE VI

LOBES ET LOBULES.

FACE INFÉRIEURE DE L'HÉMISPHÈRE DROIT.

# PLANCHE VII

## CONTOURS DES LOBES ET LOBULES DE LA FACE EXTERNE DE L'HÉMISPHÈRE CÉRÉBRAL

## PLANCHE VII

### CONTOURS DES LOBES ET LOBULES DE LA FACE EXTERNE DE L'HÉMISPHÈRE CÉRÉBRAL

I. — Lobe frontal.

II. — Lobe sphénoïdal ou sphéno-temporal.

III. — Lobe pariétal.

IV. — Lobe occipital.

V. — Lobule du corps strié ou insula de Reil.

# PLANCHE VII

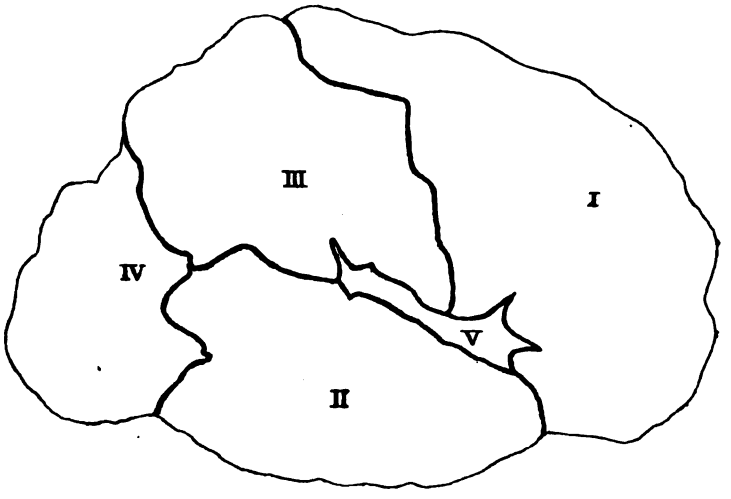


CONTOURS DES LOBES ET DES LOBULES

HÉMISPHÈRE DROIT. — FACE EXTERNE.

# PLANCHE VIII

## CONTOURS DES LOBES ET DES LOBULES DE LA FACE INTERNE DE L'HÉMISPHÈRE CÉRÉBRAL

## PLANCHE VIII

### CONTOURS DES LOBES ET DES LOBULES DE LA FACE INTERNE DE L'HÉMISPHÈRE CÉRÉBRAL

I. — Lobe frontal.

II. — Lobule paracentral.

III. — Lobe sphéno-temporal ou sphénoïdal.

IV. — Lobe pariétal ou carré (avant-coin).

V. — Lobe occipital.

VI. — Lobule occipital interne (coin, *cuneus*).

A. — Face interne de la couche optique.

B. — Coupe verticale et antéro-postérieure du corps calleux.

# PLANCHE VIII

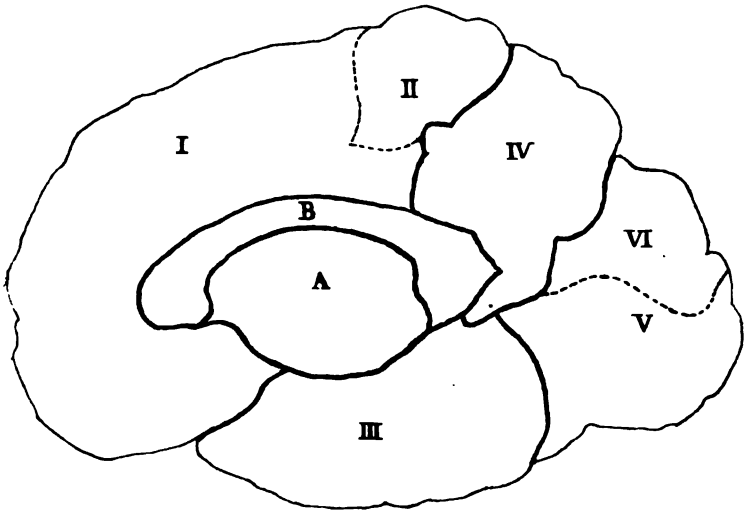


CONTOURS DES LOBES ET DES LOBULES

HÉMISPHÈRE DROIT. — FACE INTERNE.

# PLANCHE IX

## CONTOURS DES LOBES ET LOBULES DE LA FACE INFÉRIEURE DE L'HÉMISPHÈRE CÉRÉBRAL

# PLANCHE IX

## CONTOURS DES LOBES ET LOBULES DE LA FACE INFÉRIEURE DE L'HÉMISPHÈRE CÉRÉBRAL

I. — Lobule orbitaire ou face inférieure du lobe frontal.

II. — Lobe sphéno-temporal ou sphénoïdal.

III. — Lobe occipital.

# PLANCHE IX

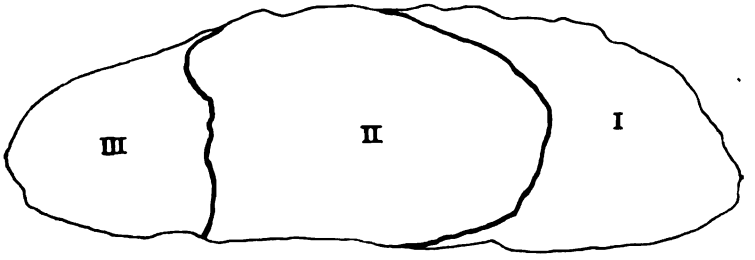


CONTOURS DES LOBES ET DES LOBULES

HÉMISPHÈRE DROIT. — FACE INFÉRIEURE.

# PLANCHE X

## CIRCONVOLUTIONS DE LA FACE EXTERNE DE L'HÉMISPHÈRE DROIT

# PLANCHE X

## CIRCONVOLUTIONS DE LA FACE EXTERNE DE L'HÉMISPHÈRE DROIT

A. *Lobe frontal,* qui comprend quatre circonvolutions, dont trois antéro-postérieures et une ascendante. L'extrémité postérieure des trois circonvolutions antéro-postérieures est désignée sous le nom de *pied.*

1. — Première circonvolution, ou circonvolution frontale supérieure (étage frontal supérieur), située à la limite supérieure du lobe. Elle prend naissance par son pied en arrière, ainsi que les deux suivantes, sur la circonvolution frontale ascendante; en la suivant en avant, on remarque qu'elle se recourbe en bas et se continue avec le *gyrus rectus* du lobule orbitaire. Cette circonvolution, assez large, est assez souvent divisée par une dépression médiane et longitudinale.

2. — Deuxième circonvolution frontale ou moyenne (étage frontal moyen, gyrus médio-frontal), habituellement moins épaisse et plus irrégulière que la précédente, surtout vers son extrémité antérieure. Elle présente souvent des plis de passage[1] ou traits d'union qui la rattachent aux deux circonvolutions entre lesquelles elle est située, et surtout à la troisième.

3. — Troisième circonvolution frontale ou inférieure (étage

1. On appelle *plis de passage* des saillies courtes et moins en relief que les circonvolutions et destinées à établir des traits d'union entre celles-ci.

frontal inférieur, circonvolution de Broca). Son extrémité postérieure ou pied décrit une anse (anse de Broca) qui embrasse la courte branche de la scissure de Sylvius et qui est le siége du langage articulé. En arrière, cette circonvolution est nettement dessinée, tandis qu'en avant elle offre un certain nombre de plis de passage qui rendent ses contours plus vagues.

4. — Circonvolution frontale ascendante (premier pli pariétal ascendant de Gratiolet, *gyrus centralis anterior* de Ecker). Située à la limite postérieure du lobe frontal et dirigée un peu obliquement de bas en haut et d'avant en arrière, elle forme la lèvre antérieure de la scissure de Rolando et occupe toute la hauteur du lobe. Quelquefois, ainsi qu'on le voit sur cette figure, elle offre une ou plusieurs dépressions transversales peu profondes. Il n'est pas rare de rencontrer, au-devant de cette circonvolution, un sillon qui lui est parallèle et peu profond.

B. *Lobe pariétal.* Il comprend trois circonvolutions, dont une ascendante et deux antéro-postérieures.

5. — Circonvolution pariétale ascendante (second pli pariétal ascendant de Gratiolet, circonvolution ascendante postérieure, première circonvolution pariétale, *gyrus centralis posterior*). Située à la limite antérieure du lobe pariétal, elle forme la lèvre postérieure de la scissure de Rolando et marche parallèlement à la circonvolution frontale ascendante; habituellement, ces deux plis sont unis par leurs extrémités et figurent ainsi deux parenthèses très-rapprochées et circonscrivant le sillon. La circonvolution pariétale ascendante offre aussi quelquefois des dépressions transversales, comme on peut le constater sur la planche X.

6. — Circonvolution pariétale supérieure (deuxième circonvolution pariétale, lobule pariétal supérieur). Son extrémité antérieure, où pied, se confond avec la circonvolution ascendante, tandis que son extrémité postérieure est nettement arrêtée par le sillon perpendiculaire externe; elle offre à sa surface d'assez nombreuses dépressions peu profondes et représente le bord supérieur du lobe pariétal.

7. — Circonvolution pariétale inférieure (lobule pariétal inférieur, circonvolution ou lobule du pli courbe, troisième circonvolution pariétale, partie postérieure de la circonvolution de l'enceinte de Foville). Située au-dessous de la précédente, dont elle est séparée par le sillon interpariétal, elle est fortement ondulée et décrit deux anses dont la postérieure représente le pli courbe, tandis que l'antérieure embrasse l'extrémité supérieure de la scissure de Sylvius. Son extrémité antérieure, ou pied, s'unit à la circonvolution pariétale ascendante et son extrémité postérieure se continue, sans ligne de démarcation, avec la deuxième circonvolution occipitale.

C. *Lobe sphénoïdal* (temporo-sphénoïdal, temporal). Il comprend trois circonvolutions qui sont, en allant de haut en bas :

8. — Première circonvolution sphénoïdale (pli sphénoïdal supérieur, partie inférieure de la circonvolution de l'enceinte de Foville). Elle forme, en même temps, la lèvre inférieure de la scissure de Sylvius située plus haut, et la lèvre supérieure du sillon parallèle plus bas; son extrémité antérieure se contourne en arrière pour s'unir à la deuxième circonvolution sphénoïdale, tandis que son extrémité postérieure se confond avec l'anse antérieure du lobule pariétal inférieur.

9. — Deuxième circonvolution sphénoïdale (pli temporal moyen,

étage moyen et étage inférieur du lobe temporo-sphénoïdal de Gratiolet). Séparée de la précédente par le sillon parallèle, elle se confond, en arrière, avec la deuxième circonvolution occipitale. Elle s'unit par quelques plis de passage avec la circonvolution sous-jacente.

10. — Troisième circonvolution sphénoïdale (circonvolution sphénoïdale inférieure). Séparée de la précédente par un sillon interrompu de distance en distance, elle forme le bord inférieur du lobe auquel elle appartient. En arrière, elle se confond avec la circonvolution occipitale inférieure.

D. *Lobe occipital,* qui comprend trois circonvolutions assez nettement séparées par deux sillons ondulés et décrivant une courbe à concavité dirigée en bas.

11. — Première circonvolution occipitale ou circonvolution occipitale supérieure. Elle forme la limite supérieure du lobe et se continue en avant avec le lobule pariétal supérieur par l'intermédiaire d'un petit pli de passage placé dans le fond du sillon perpendiculaire externe; en arrière, elle arrive jusqu'à la pointe du lobe occipital, où elle s'unit aux deux autres circonvolutions sous-jacentes. Sa surface offre quelques dépressions obliques.

12. — Deuxième circonvolution occipitale ou circonvolution occipitale moyenne. Fortement ondulée, elle se confond en avant avec l'extrémité postérieure du pli courbe.

13. — Troisième circonvolution occipitale ou circonvolution occipitale inférieure. Irrégulière et sectionnée transversalement par de légères dépressions, elle se confond en avant avec la circonvolution sphénoïdale inférieure.

E. *Lobule du corps strié,* ou insula de Reil.

La face externe de ce lobule, que l'on découvre en écartant largement les lèvres de la scissure de Sylvius, présente quatre et quelquefois cinq saillies ou circonvolutions rectilignes unies entre elles vers leurs extrémités inférieures et divergeant en haut à la façon des branches d'un éventail étalé ; elles recouvrent, comme nous le verrons plus tard, la capsule externe du corps strié. La portion de l'encéphale comprise entre les deux branches de la scissure de Sylvius forme une saillie anguleuse qui masque l'insula et qui, pour ce motif, est désignée sous le nom d'opercule ou toit du lobule du corps strié.

# PLANCHE X

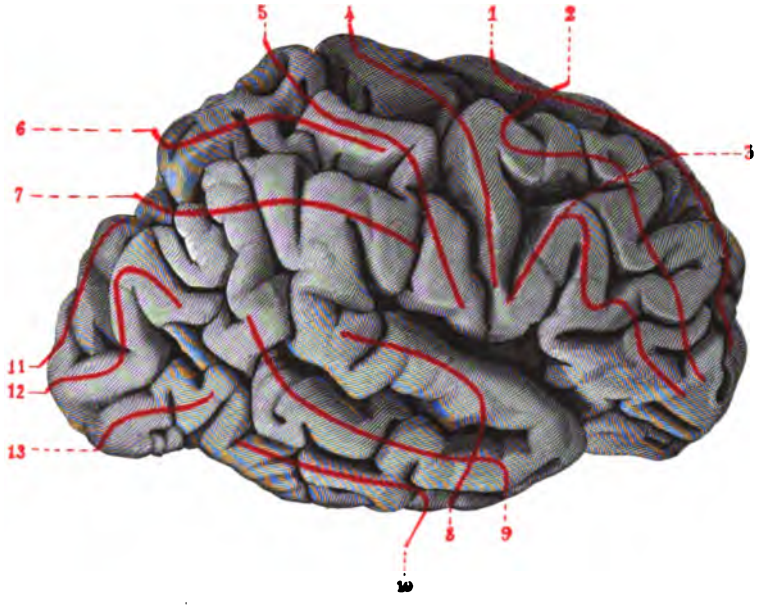


CIRCONVOLUTIONS DE LA FACE EXTERNE

DE L'HÉMISPHÈRE DROIT.

# PLANCHE XI

## CIRCONVOLUTIONS DE LA FACE INTERNE DE L'HÉMISPHÈRE CÉRÉBRAL

A. *Lobe frontal.* Il se compose de deux circonvolutions :

1. — Première circonvolution frontale ou circonvolution frontale supérieure. Un peu plus longue que la frontale supérieure externe dont elle représente la face interne, elle se termine en arrière par une partie renflée très-distincte et qui correspond au lobule paracentral. La portion située au-devant de ce lobule est habituellement divisée en deux plis par un léger sillon longitudinal; on rencontre souvent des plis de passage qui l'unissent à la circonvolution sous-jacente. Le lobule paracentral forme la face interne de la partie supérieure des deux circonvulutions frontale et pariétale ascendantes. Cette circonvolution frontale supérieure empiète donc en arrière sur le lobe pariétal.

2. — Deuxième circonvolution frontale (circonvolution frontale inférieure, circonvolution crêtée, circonvolution de l'ourlet de Foville, pli du corps calleux, *gyrus fornicatus*). Elle circonscrit le corps calleux; séparée en avant de la circonvolution précédente par le sillon calloso-marginal, elle va former en arrière l'étage inférieur du lobe carré, puis descend derrière le bourrelet du corps calleux pour se confondre avec la circonvolution de l'hippocampe.

B. *Lobe sphénoïdal.* Il comprend deux circonvolutions :

3. — Première circonvolution sphénoïdale, ou sphéno-occipitale, ou inférieure. Rattachée à la troisième circonvolution sphénoïdale externe par des plis de passage, elle est au contraire séparée de la circonvolution susjacente par un sillon bien défini; en arrière, elle se continue, ainsi que son nom l'indique, avec la circonvolution occipitale inféro-interne.

4. — Deuxième circonvolution sphéno-occipitale ou supérieure (pli unciforme, lobule de l'hippocampe). En avant, elle forme un crochet qui se confond avec le corps bordant de la corne d'Ammon; en arrière, elle se continue sur le lobe occipital; enfin elle forme la lèvre externe de la grande fente de Bichat. On voit très-clairement sur cette figure qu'il y a fusion complète entre les circonvolutions sphénoïdale et occipitale.

A. Coupe verticale et antéro-postérieure du corps calleux.

B. Face interne de la couche optique.

# PLANCHE XI

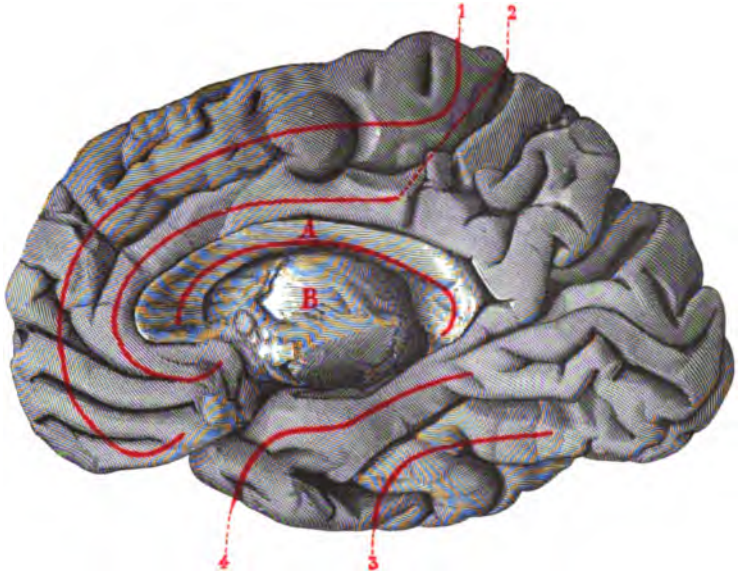


CIRCONVOLUTIONS DE LA FACE INTERNE

DE L'HÉMISPHÈRE DROIT.

# PLANCHE XII

## CIRCONVOLUTIONS DE LA FACE INFÉRIEURE DE L'HÉMISPHÈRE CÉRÉBRAL

# PLANCHE XII

## CIRCONVOLUTIONS DE LA FACE INFÉRIEURE DE L'HÉMISPHÈRE CÉRÉBRAL

A. *Lobe frontal* désigné également sous le nom de lobule orbitaire, en raison de ses rapports avec la paroi supérieure de la cavité orbitaire sur laquelle il repose.

1. — *Gyrus rectus,* formant le bord interne du lobule orbitaire et la lèvre interne du sillon qui loge le nerf olfactif. Plus en dehors, on aperçoit des circonvolutions très-courtes, à directions indéterminées et qui, jusqu'à présent, n'ont pas fait le sujet d'une description spéciale.

B. *Lobe sphénoïdal.* Il n'y a pas de face inférieure pour ce lobe, c'est un bord épais, arrondi, résultant de la jonction des deux faces externe et inféro-interne, que l'on voit en raccourci sur ce dessin.

2. — Première circonvolution sphénoïdale externe.

3. — Deuxième circonvolution sphénoïdale externe.

4. — Troisième circonvolution sphénoïdale externe.

5. — Première circonvolution sphénoïdale interne ou inférieure.

C. *Lobe occipital.* Comme pour le lobe précédent, la face inférieure est remplacée par un bord épais qui sépare les deux faces externe et inféro-interne. Il n'y a donc pas lieu de faire une description qui serait la répétition de celle que nous avons exposée plus haut.

# PLANCHE XII

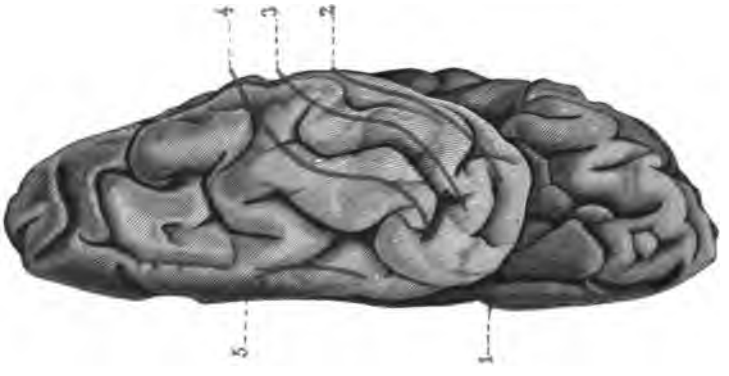


CIRCONVOLUTIONS DE LA FACE INFÉRIEURE

DE L'HÉMISPHÈRE DROIT.

# PLANCHE XIII

## SCISSURES, SILLONS ET CIRCONVOLUTIONS DE LA FACE EXTERNE DE L'HÉMISPHÈRE CÉRÉBRAL

# PLANCHE XIII

## SCISSURES, SILLONS ET CIRCONVOLUTIONS DE LA FACE EXTERNE DE L'HÉMISPHÈRE CÉRÉBRAL

1° Scissures et sillons..

Dans les planches XIII, XIV et XV, la longueur de chaque scissure ou sillon est comprise entre deux lignes droites dont la pointe d'entre-croisement est indiquée par une lettre alphabétique.

*a.* — Scissure de Sylvius. Elle prend naissance sur la face inférieure de l'encéphale, immédiatement en dehors de l'espace perforé latéral, puis se dirige en dehors et en arrière en remontant sur la face externe du cerveau. Dans ce trajet, elle décrit une courbe à concavité postérieure exactement indiquée par le bord postérieur de la petite aile du sphénoïde. Située au-dessus du lobe sphénoïdal, elle le sépare des lobes frontal et pariétal qui la bordent en haut. Sur la face externe de l'hémisphère, elle présente deux branches : l'une, antérieure, courte, qui se dirige en haut et en avant et qu'embrasse l'anse de Broca ; l'autre, longue, dirigée en haut et en arrière et qui se termine au niveau de l'anse antérieure du lobule pariétal inférieur.

*b.* — Courte branche de la scissure de Sylvius.

*c.* — Scissure parallèle (sillon temporo-sphénoïdal moyen), ainsi appelée parce qu'elle marche parallèlement à la scissure de Sylvius.

Elle est toujours nettement dessinée et se trouve interposée aux première et deuxième circonvolutions sphénoïdales. Son extrémité postérieure gagne le lobe pariétal et se termine dans l'anse du pli courbe.

*d.* — Sillon sphénoïdal inférieur. Aussi bien accusé que le précédent, il est ordinairement interrompu par des plis de passage qui unissent les deux circonvolutions sphénoïdales moyenne et inférieure. Pour quelques anatomistes, ce sillon n'existe pas, et dans ce cas, le lobe sphénoïdal ne renferme que deux circonvolutions externes.

*f.* — Scissure de Rolando (*sulcus centralis*, *fissura transversa anterior*). Étendue de la scissure de Sylvius au bord supérieur de l'hémisphère, elle se trouve placée entre les deux circonvolutions frontale et pariétale ascendante dont elle suit la direction. Elle établit très-nettement la séparation du lobe frontal et du lobe pariétal.

*g.* — Scissure perpendiculaire externe (fissure occipito-pariétale, sillon occipital transverse). Dépression verticale très-courte située sur le bord supérieur de l'hémisphère et séparant les deux circonvolutions pariétale et occipitale supérieures. En bas, elle s'arrête sur le sillon interpariétal. Du côté de la face interne de l'hémisphère elle est en continuité avec la scissure perpendiculaire interne dont elle forme l'extrémité supérieure.

*h.* — Sillon interpariétal (fissure intra-pariétale). Il commence derrière la circonvolution pariétale ascendante, se dirige vers le lobe occipital en décrivant une courbe à concavité inférieure et s'unit au sillon occipital supérieur; il sépare les deux lobules pariétaux.

*i.* — Sillon occipital supérieur.

*k.* — Sillon occipital inférieur. Ces deux sillons, plus ou moins

sinueux, séparent nettement les trois circonvolutions occipitales externes.

2° Circonvolutions :

1. — Circonvolution frontale ascendante.
2. — — — supérieure.
3. — — — moyenne.
4. — — — inférieure.
5. — — sphénoïdale supérieure.
6. — — — moyenne.
7. — — — inférieure.
8. — — pariétale ascendante.
9. — — — supérieure.
10. — — — inférieure.
11. — — occipitale supérieure.
12. — — — moyenne.
13. — — — inférieure.

# PLANCHE XIII

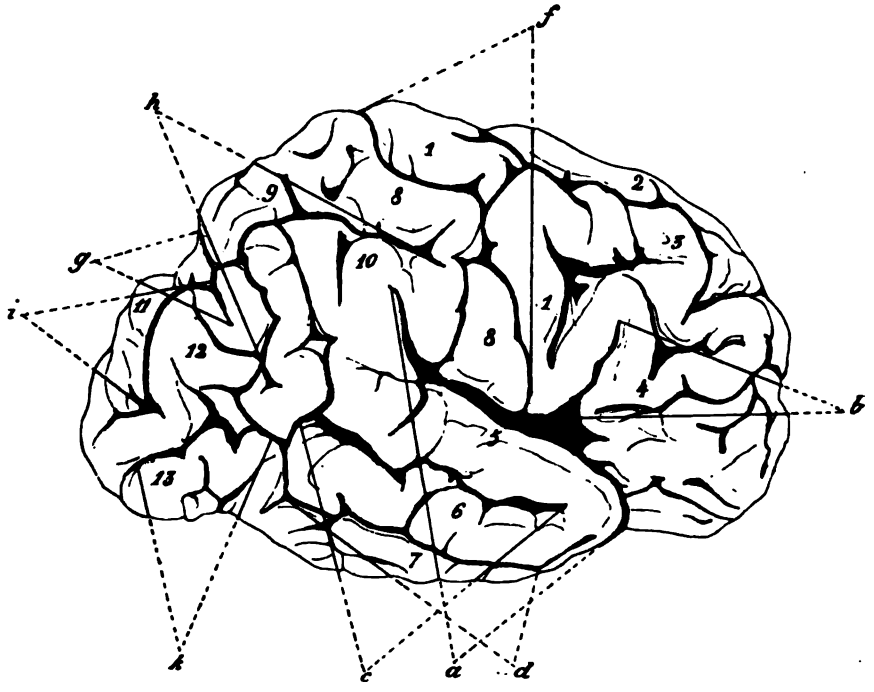


SCISSURES, SILLONS ET CIRCONVOLUTIONS

FACE EXTERNE DE L'HÉMISPHÈRE DROIT.

# PLANCHE XIV

## SCISSURES, SILLONS ET CIRCONVOLUTIONS DE LA FACE INTERNE DE L'HÉMISPHÈRE CÉRÉBRAL

1° Scissures et sillons.

*a.* — Sillon calloso-marginal (sillon festonné). Situé entre les deux circonvolutions frontales internes qu'il sépare, il commence au-dessous du genou du corps calleux, puis se dirige en haut et en arrière, en décrivant une courbe en S, et se termine sur le bord supérieur de l'hémisphère en passant derrière le lobule paracentral. Cette portion terminale ascendante, interposée au lobule paracentral et au lobe carré, est désignée sous le nom de scissure fronto-pariétale interne.

*b.* — Scissure perpendiculaire interne (fissure occipito-pariétale, *fissura occipitalis perpendicularis interna*). Elle commence en haut, sur le bord de l'hémisphère, en se confondant avec la scissure perpendiculaire externe, puis se dirige, non pas verticalement, comme son nom semble l'indiquer, mais obliquement en bas et en avant, et s'unit à angle aigu avec la scissure horizontale au-devant du sommet du cuneus. Elle sépare cette dernière saillie du lobe carré.

*c.* — Premier sillon sphéno-occipital. Placé au-dessous de la première circonvolution sphéno-occipitale interne, il est peu profond

et souvent interrompu par des plis de passage qui unissent les deux circonvolutions sphénoïdales inférieures interne et externe.

*d.* — Deuxième sillon sphéno-occipital. Bien plus nettement dessiné que le précédent et interposé aux deux circonvolutions sphéno-occipitales internes.

*f.* — Scissure horizontale (scissure de l'hippocampe, *fissura calcarina*). Rectiligne ou légèrement flexueuse, elle s'étend horizontalement de l'extrémité postérieure de l'hémisphère au-dessous du corps calleux; elle limite en bas le cuneus, et nous venons de voir qu'au niveau du sommet de cette saillie elle se confond avec la scissure perpendiculaire interne.

2° Circonvolutions.

1. — Circonvolution frontale supérieure.
2. — — — inférieure.
3. — Première circonvolution sphénoïdale interne.
4. — Deuxième — — —

A. — Face interne de la couche optique.

B. — Coupe verticale et antéro-postérieure du corps calleux.

# PLANCHE XIV

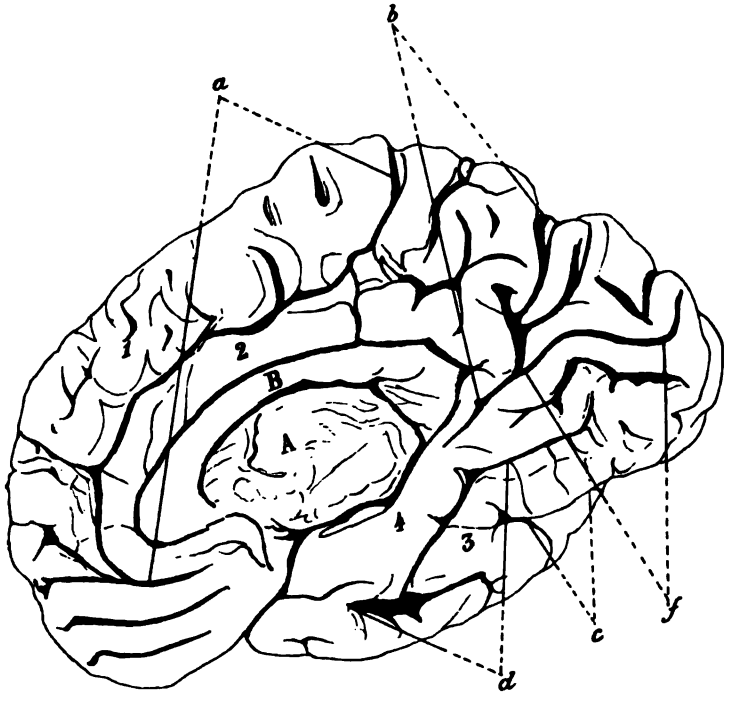


SCISSURES, SILLONS ET CIRCONVOLUTIONS

FACE INTERNE DE L'HÉMISPHÈRE DROIT.

# PLANCHE XV

## SCISSURES, SILLONS ET CIRCONVOLUTIONS DE LA PARTIE INFÉRIEURE DE L'HÉMISPHÈRE CÉRÉBRAL

## PLANCHE XV

### SCISSURES, SILLONS ET CIRCONVOLUTIONS DE LA PARTIE INFÉRIEURE DE L'HÉMISPHÈRE CÉRÉBRAL

1° Sillons.

*a.* — Sillon olfactif. Situé immédiatement en dehors du *gyrus rectus*, et parallèle à la grande scissure interhémisphérique, il loge le nerf olfactif et son bulbe.

*b.* — Sillon cruciforme (sillon triradié, scissure orbitaire). Séparé du précédent par l'épaisseur d'une circonvolution, il est irrégulièrement étoilé et représente quelquefois la configuration d'un X ou d'un H.

2° Circonvolution.

1. — *Gyrus rectus.*

La région intérieure des lobes sphénoïdal et occipital nous présente des parties que nous connaissons déjà et qui appartiennent, en réalité, aux faces inféro-interne et externe de ces deux renflements.

# PLANCHE XV

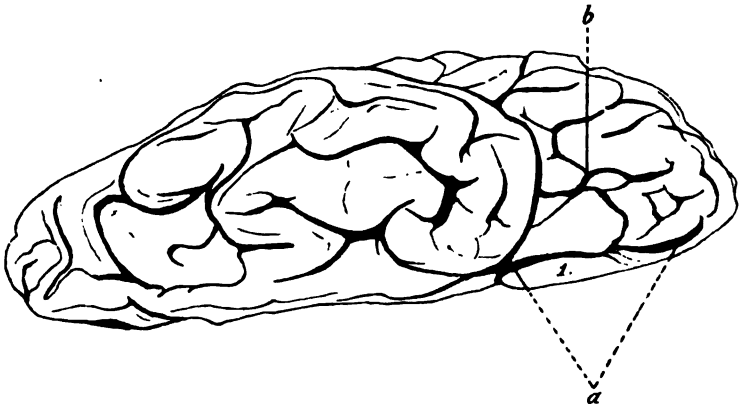


SCISSURES, SILLONS ET CIRCONVOLUTIONS

FACE INFÉRIEURE DE L'HÉMISPHÈRE DROIT

## PLANCHE XVI

### LOCALISATIONS CÉRÉBRALES D'APRÈS LES RECHERCHES DE FERRIER CHEZ LE SINGE

1. — Centre du langage articulé (Broca), correspondant à la partie postérieure ou pied de la troisième circonvolution frontale, qui, dans cet endroit, forme une anse embrassant la courte branche de la scissure de Sylvius.

2. — Centre des mouvements du membre supérieur, situé sur les deux circonvolutions frontale et pariétale ascendantes, au-dessus de la partie moyenne du sillon de Rolando.

3. — Centre des mouvements du membre inférieur, situé à l'extrémité supérieure de la circonvolution pariétale ascendante.

4. — Centre des mouvements de la tête et du cou, correspondant à l'extrémité postérieure ou pied de la circonvolution frontale supérieure.

5. — Centre des mouvements des lèvres, occupant l'extrémité postérieure ou pied de la circonvolution frontale moyenne.

6. — Centre des mouvements des yeux, correspondant au pli courbe du lobe pariétal.

Comme les localisations cérébrales établies par Ferrier chez le

singe ne concordent pas exactement avec celles qui résultent de l'observation clinique complétée par l'autopsie, il est indispensable de faire connaître l'opinion d'un des observateurs qui font autorité en cette matière.

L'écorce du cerveau n'est pas fonctionnellement homogène; une partie seulement des circonvolutions est affectée à l'exercice régulier des mouvements volontaires. Cette partie, que l'on peut appeler *zone motrice corticale,* comprend le lobule paracentral, la circonvolution frontale ascendante, la circonvolution pariétale ascendante et peut-être aussi le pied des circonvolutions frontales.

Toutes les lésions corticales, quelle que soit leur étendue, siégeant en dehors de cette zone motrice, sont latentes au point de vue des troubles de motilité, c'est-à-dire ne déterminent ni paralysies, ni convulsions. Nous pouvons ajouter qu'elles ne s'accompagnent jamais de dégénérations secondaires de la moelle épinière.

Au contraire, les lésions destructives, même très-limitées, atteignant directement ou indirectement la zone motrice, provoquent nécessairement des troubles de la motilité volontaire.

Si la lésion est brusque, si elle détruit d'un seul coup une grande partie de la zone motrice corticale, elle donne lieu à une hémiplégie subite, flaccide, s'accompagnant plus tard de dégénération secondaire de la moelle épinière et de contractures tardives des muscles paralysés et ressemblant complétement à l'hémiplégie centrale vulgaire.

Si la lésion est limitée à une portion restreinte de la zone motrice

corticale, elle donne lieu à des monoplégies (suppression de fonctions) et à des convulsions affectant le plus souvent la forme que nous avons étudiée sous le nom d'épilepsie partielle (phénomène d'irritation). Au bout d'un certain temps, ces lésions destructives, même très-limitées de la zone motrice, déterminent une dégénération secondaire qui descend, à travers le pédoncule cérébral et la moelle allongée, jusque dans le cordon latéral opposé de la moelle épinière.

L'étude des paralysies et des convulsions d'origine corticale démontre que les centres moteurs corticaux, pour les deux membres du côté opposé, sont situés dans *le lobule paracentral et dans les deux tiers supérieurs des circonvolutions ascendantes,* et que les centres, pour les mouvements de la partie inférieure de la face, sont placés dans *le tiers inférieur des circonvolutions ascendantes,* au voisinage de la scissure de Sylvius. Il est très-probable que le centre, pour les mouvements isolés du membre supérieur, siége dans le tiers moyen de la circonvolution frontale ascendante du côté opposé.

Enfin, on ne connaît pas encore exactement la situation des centres moteurs corticaux pour les mouvements de la nuque, du cou, des yeux, ni des paupières.

M. Rendu, dans le *Lyon médical* (1er avril 1877, p. 446), publie une observation, dans un cas d'hémiplégie gauche, avec chute presque complète de la paupière supérieure. A l'autopsie, on trouva un ramollissement de 25 millimètres de haut sur 10 à 12 millimètres de large, situé sur le tiers inférieur de la circonvolution pariétale ascendante,

et empiétant très-légèrement sur le pied du lobule pariétal inférieur. (Charcot et Pitres, *Revue mensuelle de médecine et de chirurgie,* 1877, p. 456, 457.)

Dans un précédent travail appuyé sur des observations cliniques suivies d'autopsies, ces mêmes auteurs cherchent à établir que le lobe sphénoïdal, le lobe occipital, le lobule pariétal inférieur, le pli courbe, le lobule de l'insula, le lobule cunéiforme, le lobule carré, le lobule orbitaire et la partie antérieure des première, deuxième et troisième circonvolutions frontales, peuvent être détruits par le ramollissement, comprimés par des tumeurs, irrités par des esquilles osseuses ou par des épanchements sanguins, sans qu'il en résulte aucun phénomène moteur. De plus, les lésions destructives même très-étendues, siégeant sur les parties de l'écorce ci-dessus indiquées, ne donnent pas lieu aux dégénérations secondaires de la moelle épinière. (*Loc. cit.*, page 17.)

# PLANCHE XVI

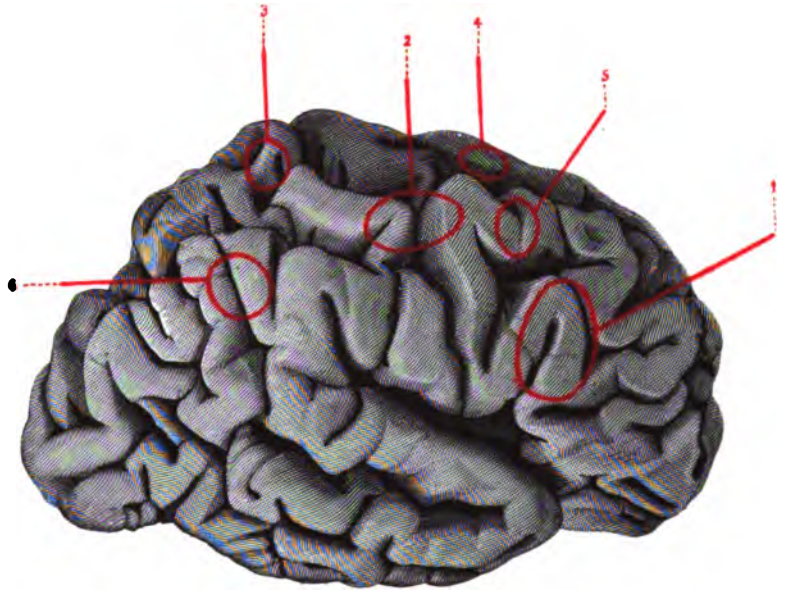


LOCALISATIONS CÉRÉBRALES.

FACE EXTERNE DE L'HÉMISPHÈRE DROIT.

## PLANCHE XVII

SEGMENT POSTÉRIEUR D'UNE COUPE TRANSVERSALE ET VERTICALE DU CERVEAU PASSANT IMMÉDIATEMENT AU-DEVANT DES TUBERCULES PISIFORMES.

1. — Lobe frontal.

2. — Lobe sphénoïdal.

3. — Lobe du corps strié ou insula de Reil.

4. — Corps calleux.

5. — Bords latéraux du trigone cérébral qui se continuent en arrière par les piliers postérieurs de la voûte et le corps bordant de la corne d'Ammon.

6. — Couche optique.

7. — Troisième ventricule dont les deux parois latérales sont légèrement séparées l'une de l'autre.

8. — Commissure grise du troisième ventricule.

9. — Noyau caudé ou intraventriculaire du corps strié dont la surface libre fait partie du plancher du ventricule latéral.

10. — Noyau lenticulaire ou extraventriculaire du corps strié, qui se présente sous l'aspect d'une surface triangulaire dont la base arrondie est dirigée en dehors et un peu en haut. On y remarque trois zones distinctes séparées par deux lignes claires ; cet aspect est très-nettement dessiné sur le côté droit de la planche. La zone interne, qui est la moins étendue, a reçu le nom de *putamen*.

11. — Avant-mur (substance grise linéaire de Luys); lame de substance grise incluse dans l'épaisseur de la capsule externe et qui se rattache à la zone corticale de l'insula de Reil.

12. — Pédoncule cérébral en continuité évidente avec la capsule externe. On sait que l'étage inférieur ou pied de cette saillie est en continuité avec les faisceaux nerveux moteurs de la pyramide antérieure du bulbe; les faisceaux sensitifs de celle-ci vont former l'étage supérieur du pédoncule et se jettent dans la couche optique. Celle-ci reçoit encore les faisceaux qui constituent le cordon antérieur de la moelle épinière et le pédoncule cérébelleux supérieur ou *processus cerebelli ad testes.*

13. — Capsule interne. En continuité avec l'étage inférieur ou pied du pédoncule cérébral, elle divise la substance du corps strié en deux masses ou noyaux : l'une, supéro-interne, dite noyau caudé ou intraventriculaire; l'autre, inféro-externe, dite noyau lenticulaire ou extraventriculaire. Après avoir ainsi séparé le corps strié en deux parties et avoir donné à chacune d'elles des faisceaux nerveux, elle en fournit d'autres qui se dirigent en haut et en dehors et s'irradient dans la substance blanche des hémisphères en formant la *couronne rayonnante de Reil.*

14. — Capsule externe située immédiatement en dehors du noyau extraventriculaire du corps strié et renfermant l'avant-mur dans son épaisseur.

Nancy, imprimerie Berger-Levrault et Cie.

# PLANCHE XVII

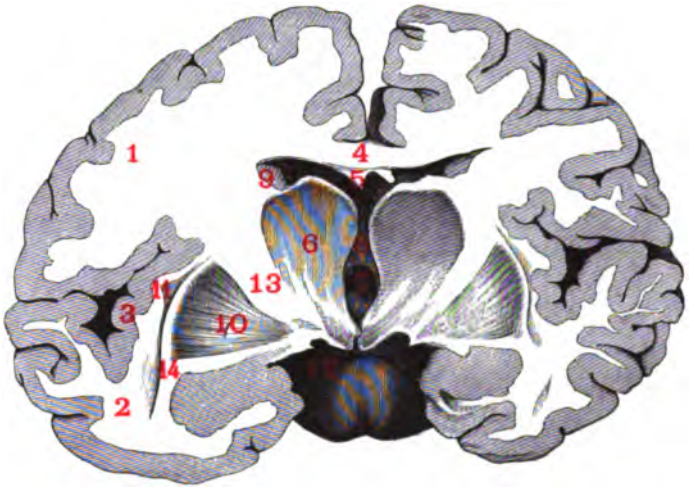


COUPE TRANSVERSALE ET VERTICALE DU CERVEAU

PASSANT IMMÉDIATEMENT AU-DEVANT DES TUBERCULES PISIFORMES.

# TABLE DES MATIÈRES

PRÉFACE.
PLANCHE I. — Face externe de l'hémisphère cérébral. (Vue d'ensemble.)
PLANCHE II. — Face interne de l'hémisphère cérébral.
PLANCHE III. — Face ou région inférieure de l'hémisphère cérébral. (Vue d'ensemble.)
PLANCHE IV. — Lobes et lobules de la face externe de l'hémisphère cérébral.
PLANCHE V. — Lobes et lobules de la face interne de l'hémisphère cérébral.
PLANCHE VI. — Lobes et lobules de la face inférieure de l'hémisphère cérébral.
PLANCHE VII. — Contours des lobes et lobules de la face externe de l'hémisphère cérébral.
PLANCHE VIII. — Contours des lobes et lobules de la face interne de l'hémisphère cérébral.
PLANCHE IX. — Contours des lobes et lobules de la face inférieure de l'hémisphère cérébral.
PLANCHE X. — Circonvolutions de la face externe de l'hémisphère droit.
PLANCHE XI. — Circonvolutions de la face interne de l'hémisphère cérébral.
PLANCHE XII. — Circonvolutions de la face inférieure de l'hémisphère cérébral.
PLANCHE XIII. — Scissures, sillons et circonvolutions de la face externe de l'hémisphère cérébral.
PLANCHE XIV. — Scissures, sillons et circonvolutions de la face interne de l'hémisphère cérébral.
PLANCHE XV. — Scissures, sillons et circonvolutions de la partie inférieure de l'hémisphère cérébral.
PLANCHE XVI. — Localisations cérébrales d'après les recherches de Ferrier chez le singe.
PLANCHE XVII. — Segment postérieur d'une coupe transversale et verticale du cerveau passant immédiatement au-devant des tubercules pisiformes.

## OUVRAGE DU MÊME AUTEUR

TRAITÉ ÉLÉMENTAIRE D'HISTOLOGIE HUMAINE, NORMALE ET PATHOLOGIQUE, précédé d'un exposé des moyens d'observer au microscope, par le Dr C. MOREL, professeur à la Faculté de médecine de Nancy. 3e édition, revue et augmentée. 1879. 1 volume grand in-8°, avec Atlas de 36 planches dessinées d'après nature par le Dr A. VILLEMIN, professeur à l'École de médecine militaire du Val-de-Grâce. Prix . . . . . 16 fr.

Paris, Librairie J.-B. BAILLIÈRE ET FILS, 19, rue Hautefeuille.

---

## *Extrait du Catalogue de la Librairie* BERGER-LEVRAULT ET Cie

PARIS, 5, RUE DES BEAUX-ARTS

CONTRIBUTION A L'ÉTUDE DES LOCALISATIONS CÉRÉBRALES, par le Dr H. BERNHEIM, professeur à la Faculté de médecine de Nancy. 1878. In-8°, broché . . . . . 2 fr.

ÉTUDE SUR LES RALES, par le Dr H. BERNHEIM, professeur à la Faculté de médecine de Nancy. 1878. In-8°, broché . . . . . 1 fr. 50 c.

LEÇONS DE CLINIQUE MÉDICALE, par le Dr H. BERNHEIM, professeur à la Faculté de médecine de Nancy. 1877. Un beau volume gr. in-8°, broché . . . . . 10 fr.

DU CŒUR FORCÉ ou de l'asystolie sans lésions valvulaires, par le Dr Em. LÉVY. 1875. Grand in-8°, broché . . . . . 2 fr. 50 c.

CLAUDE BERNARD. Leçon d'ouverture, par H. BEAUNIS, professeur à la Faculté de médecine de Nancy. 1878. In-8°, broché . . . . . 1 fr.

DE L'EXSTROPHIE VÉSICALE DANS LE SEXE FÉMININ, par le Dr Alph. HERRGOTT. 1874. In-8°, avec planches, broché . . . . . 5 fr.

LEÇONS SUR LA PHYSIOLOGIE NORMALE ET PATHOLOGIQUE DU SYSTÈME NERVEUX, par le Dr POINCARÉ, professeur adjoint à la Faculté de Nancy, membre titulaire de l'Académie de Stanislas et de la Société de médecine de Nancy ; tome Ier, avec 31 figures intercalées dans le texte, et tome II, avec 15 figures. 1874. 2 vol. in-8°, brochés . . . . . 10 fr.

LE SYSTÈME NERVEUX PÉRIPHÉRIQUE AU POINT DE VUE NORMAL ET PATHOLOGIQUE, ouvrage faisant suite aux *Leçons sur la physiologie du système nerveux*, par le Dr POINCARÉ. 1 fort volume in-8°, avec figures, broché . . . . . 8 fr.

LES MONSTRES DOUBLES PARASITAIRES, HÉTÉROTYPIENS ET ÉPIGASTRIQUES, ET LA SÉPARATION DES MONSTRES EN GÉNÉRAL, par le Dr F. GROSS, professeur à la Faculté de médecine de Nancy. 1877. Grand in-8°, avec gravures, broché . . . . . 1 fr. 50 c.

LES PRINCIPES DE LA PHYSIOLOGIE, par H. BEAUNIS, professeur de physiologie à la Faculté de médecine de Nancy. Leçon d'ouverture, 5 avril 1875. In-8°, broché . . . . . 1 fr.

REMARQUES SUR UN CAS DE TRANSPOSITION GÉNÉRALE DES VISCÈRES, par H. BEAUNIS, professeur de physiologie à la Faculté de médecine de Nancy. 1874. In-8°, avec 5 fig., broché. 1 fr. 50 c.

PROMENADES D'UN ACCOUCHEUR A L'EXPOSITION UNIVERSELLE DE 1878, par le Dr L. E. DUPOYS-WALBAUM, médecin de l'hôpital de Saint-Denis. 1879. Grand in-8°, avec gravures. 2 fr. 25 c.

DES GOUTTIÈRES EN LINGE PLATRÉ, moulées directement sur les membres ; de leur emploi dans le traitement des fractures simples ou compliquées, des résections et des affections chirurgicales des membres, par le Dr F. J. HERRGOTT, professeur à la Faculté de médecine de Nancy. 1873. In-8°, avec 7 gravures sur bois, broché . . . . . 2 fr.

LEÇONS DE CLINIQUE CHIRURGICALE. — Premier fascicule : *Les Fractures des jambes compliquées de plaie ; les Pieds bots*, par le Dr F. GROSS, professeur à la Faculté de médecine de Nancy. 1878. In-8°, avec 3 planches, broché . . . . . 2 fr. 50 c.

LA MÉTHODE ANTISEPTIQUE DE LISTER. Histoire et résultats obtenus à l'Hôpital de Saint-Léon de Nancy, par le Dr F. GROSS, professeur à la Faculté de médecine de Nancy. 1879. Brochure gr. in-8°. . . . . 1 fr.

OBSERVATIONS DE CLINIQUE CHIRURGICALE, par le Dr F. GROSS, professeur à la Faculté de médecine de Nancy. 1879. 2 fascicules in-8°, avec gravures, broché . . . . . 4 fr. 50 c.

---

Nancy, imp. Berger-Levrault et Cie.